

Prosedur Pemeriksaan Digital Subtraction Angiography (DSA) Vena Cerebral Dengan Akses Transradial Pada Kasus Cerebral Venous Thrombosis (CVT)

Sonia Josefa Fernandes

Akademi Teknik Radiodiagnostik dan Radioterapi Bali, Indonesia

Suhariadi Atmanta

Akademi Teknik Radiodiagnostik dan Radioterapi Bali, Indonesia

Kusman Kusman

Akademi Teknik Radiodiagnostik dan Radioterapi Bali, Indonesia

Korespondensi penulis : northwestqhalle23@gmail.com

ABSTRACT. *Background: Cerebral venous thrombosis (CVT) is a form of stroke when blood clots develop in the (venous sinus) of the brain. This condition causes the blood that flows into the brain to be unable to flow out. This can cause reduced blood flow to the brain and damage or kill brain cells if not treated properly. The research aims to determine the digital subtraction angiography (DSA) examination procedure of cerebral veins with trans-radial access in cases of cerebral venous thrombosis (CVT). Method: This type of research is qualitative research with a case study approach. Data was collected on July 20 2023. The research subjects were doctors, interventional radiology doctors, and scrub nurses. By conducting observations, interviews and documentation of the implementation team involved. Results: From the results of observations, documentation and interviews with the implementing team, results were obtained regarding the Cerebral Vein Digital Subtraction Angiography (DSA) examination procedure with transradial access in cases of Cerebral Venous Thrombosis (CVT), including several sub-topics. The Cerebral Digital Subtraction Angiography (DSA) examination procedure with Transradial access is the right action for patients regarding immobility and shorter hospital stays. Conclusion: The Cerebral Vein Digital Subtraction Angiography (DSA) examination procedure with transradial access in cases of Cerebral Venous Thrombosis (CVT) includes patient preparation, tools and materials, examination techniques and post-action care. The Cerebral Vein Digital Subtraction Angiography (DSA) examination procedure with Transradial access is the right action for patients regarding patient immobility and shorter duration of hospital stay. The implementation team consists of a radiology specialist, a scrub nurse and no radiographers involved in the DSA examination room.*

Keywords: *Cerebral Venous Thrombosis (CVT), Transradial access*

ABSTRAK. Latar Belakang: Cerebral venous thrombosis (CVT) ialah suatu bentuk stroke Ketika gumpaltn darah berkembang di (sinus vena) otak, Kondisi seperti ini menyebabkan darah yang mengalir masuk ke otak tidak bisa mengalir keluar. Ini dapat menyebabkan berkurangnya aliran darah ke otak dan merusak atau membunuh sel-sel otak jika tidak ditangani dengan tepat. Tujuan penelitian yaitu untuk mengetahui prosedur pemeriksaan Digital subtraction Angiography (DSA) Vena Cerebral dengan akses Transradial pada kasus Cerebral Venous Thrombosis (CVT). Metode: Jenis penelitian ini adalah penelitian kualitatif dengan pendekatan studi kasus, pengumpulan data dilakukan pada bulan Juli 2023. Subyek penelitian adalah Dokter pengirim, Dokter Radiologi Intervensi, dan perawat scrub. Dengan melakukan observasi, wawancara dan dokumentasi terhadap tim pelaksana yang terlibat. Hasil: Dari hasil observasi, dokumentasi, dan wawancara terhadap tim pelaksana didapatkan hasil tentang prosedur pemeriksaan *Digital subtraction Angiography (DSA) Vena Cerebral* dengan akses Transradial pada kasus *Cerebral Venous Thrombosis (CVT)* ada beberapa sub topik. Prosedur pemeriksaan *Digital subtraction Angiography (DSA) Cerebral* dengan akses Transradial adalah tindakan yang tepat pada pasien, dari segi imobilitas pasien dan durasi rawat inap di Rumah sakit yang lebih singkat. Kesimpulan: Prosedur pemeriksaan Digital subtraction Angiography (DSA) Vena Cerebral dengan akses Transradial pada kasus Cerebral Venous Thrombosis (CVT) meliputi persiapan pasien, alat dan bahan, teknik pemeriksaan dan perawatan post tindakan. Prosedur pemeriksaan Digital subtraction Angiography (DSA) Vena Cerebral dengan akses Transradial adalah tindakan yang tepat pada pasien, dari segi imobilitas pasien dan

Received September 02, 2023; Revised Oktober 23, 2023; Accepted November 23, 20223

* Sonia Josefa Fernandes, northwestqhalle23@gmail.com

durasi rawat inap di Rumah sakit yang lebih singkat. Tim pelaksan terdiri dari Dokter Spesialis Radiologi, perawat scrub dan tidak ada Radiografer yang terlibat di Ruang pemeriksaan DSA.

Kata kunci : *Cerebral Venous Thrombosis (CVT)*, akses Transradial

PENDAHULUAN

Radiologi intervensi sebagai teknik invasif yang melibatkan kateterisasi perkutan dari pembuluh darah, pengiriman kontras dan perolehan gambar X-ray yang dihasilkan. Kateter yang digunakan untuk angiografi sekarang sangat kecil (3, 4 atau 5 F), dan akibatnya komplikasi perdarahan umumnya sangat rendah (Susanti, I., & Dany, 2018). Salah satu teknologi pencitraan medis yang saat ini digunakan adalah *Digital Subtraction Angiography (DSA)* yang terus dikembangkan karena memiliki manfaat yang sangat besar untuk membantu diagnosis suatu penyakit dan penatalaksanaan pemeriksaan. DSA cerebral adalah standar emas untuk mendeteksi kelainan pada pembuluh darah otak, seperti Stenosis Arteri, Arteri Vena Malformation (AVM), dan aneurisma otak (Asferie & Goshu, 2022).

DSA dapat diaplikasikan pada pembuluh darah kepala, kaki, perut, hati, dll. Iodine digunakan karena cairan tersebut terlihat jelas, dan dapat dengan cepat diserap dan dihilangkan oleh tubuh dan terlihat jelas pada sinar-X. *Cerebral venous thrombosis (CVT)* adalah suatu bentuk stroke Ketika gumpalan darah berkembang di (sinus vena) otak, Kondisi seperti ini menyebabkan darah yang mengalir masuk ke otak tidak bisa mengalir keluar. Ini dapat menyebabkan berkurangnya aliran darah ke otak dan merusak atau membunuh sel-sel otak jika tidak ditangani dengan tepat (Aswad A, Abdullah B, 2018).

Angiografi cerebral masih menjadi metode standar emas untuk pemeriksaan pembuluh darah pasien dengan penyakit *cerebrovaskular*, meskipun metode pencitraan lain, termasuk Magnetic Resonance Angiography (MRA) dan Computed Tomography Angiography (CTA), paling umum digunakan. Pendekatan arteri transfemoral (TFA) kini menjadi pendekatan konvensional pada angiografi *cerebral*. Namun, dalam beberapa tahun terakhir, pendekatan arteri transradial (TRA) sudah menjadi situs akses alternatif yang layak untuk angiografi *cerebral*.

Berdasarkan Observasi selama penulis menjalani praktek adalah salah satu rumah sakit yang rutin melakukan DSA *Vena Cerebral*, hampir setiap hari. Namun untuk Pemeriksaan DSA *Vena Cerebral* pada kasus CVT dengan akses transradial merupakan kasus yang jarang dijumpai. Namun pemeriksaan DSA *Vena Cerebral* pada kasus CVT dengan akses transradial dalam satu bulan antara 1-2 pasien. Pendekatan transradial secara rutin digunakan untuk angiografi koroner, tetapi hanya ada sedikit data mengenai angiografi *cerebral* transradial.

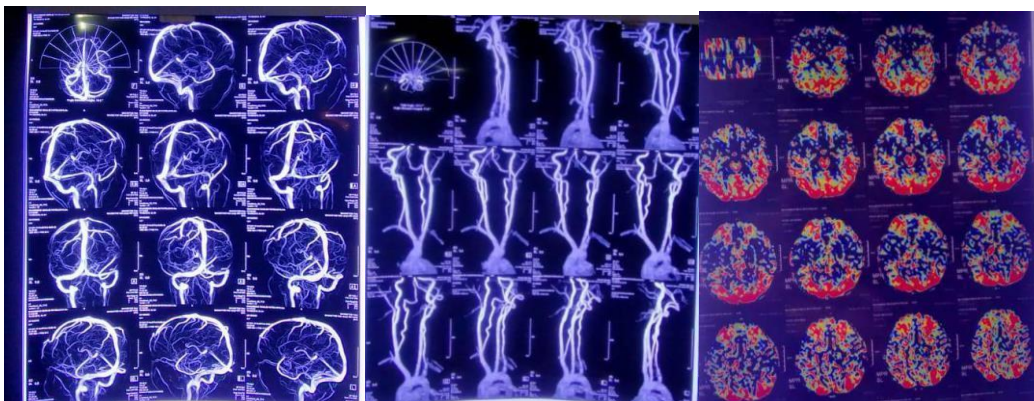
METODE

Jenis penelitian ini adalah penelitian kualitatif dengan melakukan pendekatan studi kasus untuk mendapatkan gambaran Prosedur Pemeriksaan Digital subtraction Angiography (DSA) Vena Cerebral dengan akses Transradial pada kasus Cerebral Venous Thrombosis (CVT). Jenis data dalam penelitian ini adalah data primer yang didapatkan secara langsung dari tim pelaksana. Jenis penelitian ini adalah penelitian kualitatif dengan melakukan pendekatan studi kasus untuk mendapatkan gambaran Prosedur Pemeriksaan Digital subtraction Angiography (DSA) Vena Cerebral dengan akses Transradial pada kasus Cerebral Venous Thrombosis (CVT). Jenis data dalam penelitian ini adalah data primer yang didapatkan secara langsung dari tim pelaksana. Desain penelitian ini sebagai studi kasus. Waktu penelitian ini dilakukan pada bulan Juli 2023 di Ruang Radiologi Intervensi DSA. Subyek penelitian dalam tindakan Prosedur Pemeriksaan *Digital subtraction Angiography* (DSA) *Vena Cerebral* dengan akses Transradial adalah tiga (3) orang pasien dengan kasus *Cerebral Venous Thrombosis* (CVT) dokter radiologi, dokter pengirim, dan perawat yang ikut terlibat dalam Pemeriksaan. Metode analisis data yang dilakukan dengan mengumpulkan data-data yang mendukung penelitian ini, dengan cara melakukan observasi dan wawancara dengan tim pelaksana. Selain itu, penulis melakukan dokumentasi.

HASIL DAN PEMBAHASAN HASIL

a. Pemeriksaan Penunjang

Hasil peneriksaan penunjang yang dilakukan pada responden adalah sebagai berikut:



Gambar 1. Hasil Citra MRA (Vena Arteri dan Perfusion)

b. Prosedur Pemeriksaan Digital subtraction Angiography (DSA) Vena Cerebral dengan akses Transradial pada kasus Cerebral Venous Thrombosis (CVT)

Persiapan alat dan bahan untuk Prosedur Pemeriksaan Digital Subtraction Angiography (DSA) Vena Cerebral dengan akses transradial pada kasus Cerebral Venous

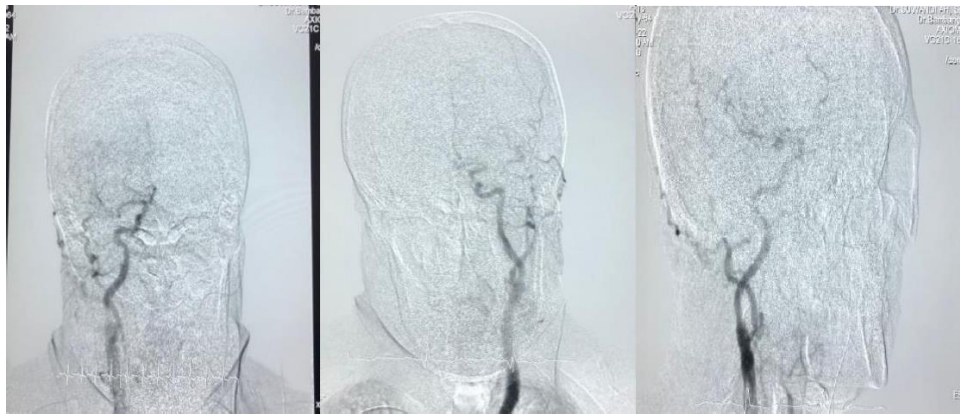
Thrombosis (CVT) melibatkan sejumlah langkah yang melibatkan persiapan pasien, peralatan, dan lingkungan. Berikut adalah langkah- langkah persiapan yang mungkin diperlukan:

- 1) Langkah pertama adalah melakukan identifikasi pasien. Hal ini dilakukan dengan memastikan identitas pasien dan diagnosis CVT telah dikonfirmasi dengan benar. Langkah kedua adalah melakukan konsultasi dengan Pasien. Pada tahapan ini radiografer menjelaskan prosedur DSA kepada pasien, dan dapatkan persetujuan tertulis sebelumnya.
- 2) Langkah ketiga adalah melakukan persiapan pasien. Radiografer akan memastikan pasien dalam keadaan puasa sebelum prosedur dan pasien telah diberi tahu untuk menghindari konsumsi obat- obatan tertentu sebelum prosedur (jika diperlukan).
- 3) Langkah keempat adalah melakukan persiapan alat dan bahan. Radiografer akan melakukan persiapan Mesin C-arm Angiografi dan perangkat monitoring EKG. mempersiapkan Angio pack set dan Angio set yang mencakup jas operasi, duk steril, handuk kecil, kom besar, kom kecil, mangkok, dan instrumen bedah minor. Mempersiapkan sarung tangan steril, kasa steril sesuai kebutuhan, Betadine cair 10%, tegaderm/hypafix, spuit 3 cc, spuit 20 cc, spuit 10 cc. Memastikan ketersediaan Media Kontras metacosfar dengan konsentrasi 50 Iodixanol 300 mg/ml. Mempersiapkan NaCl 0,9% dan Heparin untuk persiapan larutan yang diperlukan selama prosedur. Memastikan ketersediaan Lidocaine untuk mengurangi rasa sakit pasien. Mempersiapkan APD (Apron Pb, kaca mata Pb, thyroid shield) untuk melindungi tim medis dari radiasi. Serta memastikan ketersediaan TLD Badge untuk memantau paparan radiasi pada personel medis.
- 4) Langkah kelima adalah melakukan persiapan ruang prosedur. Langkah kelima radiografer akan memastikan ruang operasi atau ruang angiografi steril dan bersih. Mempersiapkan monitor EKG dan peralatan lainnya yang diperlukan untuk pemantauan pasien. Pengaturan Teknis:**
- 5) Langkah keenam adalah persiapan Tim Medis:Hal yang dilakukan dalam langkah keenam adalah memastikan kehadiran tim medis yang terlatih dan berpengalaman untuk melakukan prosedur ini.
- 6) Langkah ketujuh adalah Pelaksanaan DSA. Setelah melakukan persiapan pasien, termasuk pemberian anestesi lokal jika diperlukan, radiografer akan melakukan pemeriksaan DSA vena cerebral dengan akses transradial sesuai dengan prosedur yang ditentukan. Rencana tindak lanjut setelah prosedur DSA adalah dengan melakukan monitoring pasien selama pemulihan pasca- prosedur serta melakukan evaluasi hasil

DSA dan tindak lanjut sesuai dengan temuan.

c. Hasil Pemeriksaan Digital subtraction Angiography (DSA) Vena Cerebral dengan akses Transradial pada kasus Cerebral Venous Thrombosis (CVT)

Tindakan Pemeriksaan Digital subtraction Angiography (DSA) Vena Cerebral dengan akses Transradial pada kasus Cerebral Venous Thrombosis (CVT) berlangsung selama \pm 30 menit di ruang DSA cerebral, tim pelaksana berhasil melakukan pemeriksaan. Hasil DSA pada Pasien 1 adalah sebagai berikut:



Gambar 2. Hasil Gambar DSA Vena Cerebral (arteri communis kanan, kiri dan vertebra) Cranial 30⁰ dan RAO 45⁰ Pasien 1

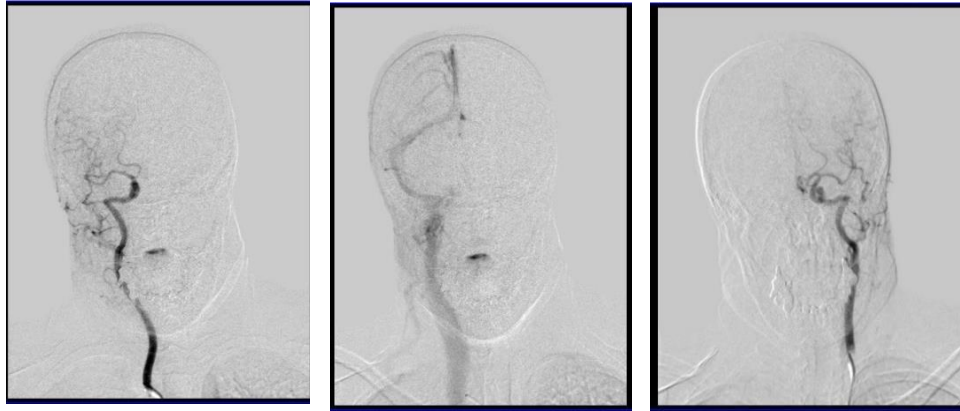
Hasil DSA Pasien 1 didapatkan bahwa Stenosis ringan (\pm 20%) pada aspek proximal arteri carotis interna kanan. *Delayed filing sinus transversus* dan *sigmoid dextra* yang tampak *release post flushing*, cenderung *cerebral vein thrombosit*. Tak tampak aliran kontras mengisi arteri iliaca communis kanan, curiga oklusi. Saran yang diberikan berdasarkan hasil DSA Pasien 1 adalah MR Angiography regio distal abdomen sampai femoralis kanan kiri.

Hasil DSA pada Pasien 2 adalah sebagai berikut:



Gambar 3. Hasil gambar DSA Vena Cerebral (artery common carotis, kanan, kiri dan vertebra) cranial 30⁰ Pasien 2

Hasil DSA Pasien 1 didapatkan bahwa *Delayed filling transversus* dan sigmoid sinistra yang tampak *release post flushing* menyokong gambaran cerebral venous thrombosis. Tak tampak gambaran AVM, AV Fistula dan tumor staining maupun ekstrasvasasi kontras Hasil DSA pada Pasien 3 adalah sebagai berikut:



Gambar 4. Hasil Gambar DSA Cerebral Arteri carotis kanan dan kiri) Cranial 30⁰

Hasil DSA Pasien 3 didapatkan bahwa Collapsed sinus transversus dan sigmoid yang tampak *release post flushing* menyokong gambaran cerebral venous thrombosis. Tak tampak gambaran AVM, AV Fistula, tumor staining maupun ekstrasvasasi kontras

d. Perawatan pasien post Pemeriksaan Digital subtraction Angiography (DSA) Vena Cerebral dengan akses Transradial pada kasus Cerebral Venous Thrombosis (CVT)

Perawatan pasien pasca-Pemeriksaan Digital Subtraction Angiography (DSA) Vena Cerebral dengan akses transradial pada kasus Cerebral Venous Thrombosis (CVT) adalah tahap penting untuk memastikan pemulihan yang optimal dan mengurangi risiko komplikasi. R2 menyatakan bahwa pasien yang sudah selesai melakukan DSA dilarang melakukan pekerjaan berat selama 3-5 hari. Kebersihan pasien juga dibutuhkan khususnya di area luka bekas sayatan

e. Alasan Mengapa Digunakan Akses Transradial pada Prosedur Pemeriksaan Digital subtraction Angiography (DSA) Vena Cerebral dengan akses Transradial pada kasus Cerebral Venous Thrombosis (CVT)

Alasan menggunakan akses transradial pada Prosedur Pemeriksaan Digital subtraction Angiography (DSA) Vena Cerebral adalah saat dilakukan penusukan jarum abocath ke arteri femoralis dan disuntikan kontras namun tidak tampak aliran kontras masuk arteri iliaca. Dan biasanya pada pasien yang terdapat oklusi total di bagian kiri dan kanan arteri femoralis dan tidak dapat dengan akses transfemoral maka diganti dengan akses Transradial. Soebroto

sendiri setiap pemeriksaan DSA menggunakan akses transfemoral.

f. Kelebihan dan kekurangan dari Pemeriksaan Digital subtraction Angiography (DSA) Vena Cerebral dengan akses Transradial pada kasus Cerebral Venous Thrombosis (CVT)

Kelebihannya adalah dikarenakan menggunakan akses transradial (melalui arteri radial di pergelangan tangan) dapat mengurangi risiko komplikasi dan perdarahan dibandingkan dengan akses femoral (melalui arteri femoral di lipatan paha). Ini dapat mengurangi risiko perdarahan dan hematoma di situs akses. DSA memberikan visualisasi yang sangat baik dari pembuluh darah di otak, yang penting dalam mendeteksi dan memantau CVT dan memandu tindakan perawatan yang diperlukan.

Kekurangannya adalah prosedur DSA memerlukan keahlian khusus dan pengalaman dari tim medis yang melakukan prosedur. Kekurangan pengalaman dapat meningkatkan risiko komplikasi. Pemeriksaan DSA dan perawatan yang terkait dapat menjadi mahal. Ini perlu dipertimbangkan dalam perencanaan perawatan pasien. Pasien mungkin memerlukan pemulihan yang signifikan setelah DSA, terutama jika tindakan terapeutik dilakukan. Ini dapat melibatkan waktu di rumah sakit yang lebih lama dan perawatan jangka panjang.

Pembahasan

1. Prosedur Pemeriksaan Digital subtraction Angiography (DSA) Vena Cerebral dengan akses Transradial pada kasus Cerebral Venous Thrombosis (CVT)

Penyakit Cerebral Venous Thrombosis (CVT) adalah suatu bentuk stroke ketika gumpalan darah berkembang di sinus vena otak, kondisi ini menyebabkan darah yang mengalir masuk ke otak tidak bisa mengalir keluar, akibatnya menyebabkan berkurangnya aliran darah ke otak dan merusak atau membunuh sel-sel otak jika tidak ditangani dengan tepat. Penanganan untuk pasien dengan klinis Cerebral Venous Thrombosis (CVT) salah satunya adalah dengan pemeriksaan angiografi cerebral. Angiografi cerebral masih menjadi metode standar emas untuk pemeriksaan pembuluh darah, meskipun ada metode pencitraan lain seperti CTA dan MRA (Qu, H., & Yang, 2020)

Pasien akan menjalani pemeriksaan seperti: pemeriksaan laboratorium ureum creatinine, leukosit dan trombosit, dan pemeriksaan MRA (Magnetic Resonance Angiography) untuk mengetahui adanya oklusi di arteri, vena atau sinus atau hematoma lainnya. Persiapan pasien dalam hal puasa menurut ACR (American College Of Radiology) tahun 2022 tentang media kontras, pasien tidak wajib menjalani puasa karena sudah tersedia

jenis media kontras non ionik rendah, iso-osmolalitas, dan media kontras berbasis gadolinium yang memiliki resiko muntah yang lebih rendah. Persiapan alat dan bahan dalam Prosedur Pemeriksaan Digital subtraction Angiography (DSA) Vena Cerebral dengan akses Transradial pada kasus Cerebral Venous Thrombosis (CVT) dilakukan oleh perawat sudah sesuai. Adapun persiapan alat dan bahan meliputi: pesawat fluoroscopy, monitor EKG, set instrumen bedah minor steril, dan peralatan pendukung lainnya untuk pemeriksaan Cerebral Angiografi (Susanti, I., & Dany, 2018).

Prosedur pemeriksaan Digital subtraction Angiography (DSA) Vena Cerebral dengan akses Transradial pada kasus Cerebral Venous Thrombosis (CVT) berdurasi sekitar 15-30 menit. Prosedur pemeriksaan diawali dengan anestesi lokal dengan menggunakan lidokain yang diinjeksikan sejajar arteri radialis, kemudian dilakukan pungsi pada arteri radialis 2 cm proximal dari styloid radius, introducer sheath dimasukan dengan bantuan guidewire dengan proyeksi awal AP frontal untuk melihat saat wire dan kateter masuk, setelah penepatan kateter pada arteri karotis communis kanan dilakukan dengan floating proyeksi cranial 30⁰ kemudian flushing dan disuntikan kontras, dilanjutkan floating pada arteri karotis communis kiri dan arteri vertebralis.

2. Kelebihan dan kekurangan Prosedur Pemeriksaan Digital subtraction Angiography (DSA) Vena Cerebral dengan akses Transradial pada kasus Cerebral Venous Thrombosis (CVT)

Kelebihan dari pemeriksaan Prosedur Pemeriksaan Digital subtraction Angiography (DSA) Vena Cerebral dengan akses Transradial pada kasus Cerebral Venous Thrombosis (CVT) adalah selain mengurangi komplikasi perdarahan pasien juga mengurangi ketidaknyamanan dan keterbatasan dalam aktivitas dasar, waktu prosedur yang jauh lebih singkat, tingkat keberhasilan kateterisasi yang lebih tinggi, kualitas gambar yang lebih baik, dan durasi rawat inap di rumah sakit yang lebih singkat (Yudo Utomo, 2021)..

Kekurangan dari Prosedur Pemeriksaan DSA Vena Cerebral dengan akses Transradial pada kasus CVT adalah dengan beberapa factor selama prosedur tindakan salah satunya spasme, ukuran diameter arteri yang lebih kecil dari pada diameter terluar sheath, bila terlalu kuat ditekan bisa menyumbat aliran darah arteri, waktu pemeriksaan lebih lama dan lebih besar radiasi yang diterima pasien (Aswad A, Abdullah B, 2018).

3. Peranan Radiografer dalam Prosedur Pemeriksaan Digital subtraction Angiography (DSA) Vena Cerebral dengan akses Transradial pada kasus Cerebral Venous Thrombosis (CVT)

Radiografer adalah seorang profesi di bidang Kesehatan yang memiliki kualifikasi khusus yang diperlukan untuk memberikan manfaat X-ray yang terkait dengan pencitraan diagnostic dan radioterapi (Dian F, Poedjomartono B, 2015). Perlindungan terhadap bahaya radiasi dikenal sebagai istilah proteksi radiasi, dan dampak positif dari radiasi terhadap keselamatan manusia digunakan sebagai pengobatan dan terapi, dampak negatifnya adalah tergantung dari besar dosis yang diterima. Untuk mengurangi efek dari bahaya radiasi sinar-X adalah dengan menggunakan alat-alat pelindung diri seperti Apron, Tiroid, Gonad Shield, Kacamata Pb. Dalam hal ini Radiografer lebih memahami tentang bagaimana efeknya bahaya penggunaan radiasi, karena Radiografer mempelajari lebih detail selama menjalani Pendidikan (Wiryaning Putri, K. Y., Adji, N. K., Purwandono, A., Yudha Nugraha, M., & Maula Zalfa El Hamzah, 2022).

KESIMPULAN

1. Prosedur Pemeriksaan Digital subtraction Angiography (DSA) Vena Cerebral dengan akses Transradial pada kasus Cerebral Venous Thrombosis (CVT) meliputi: persiapan pasien, persiapan alat dan bahan, Teknik pemeriksaan dan perawatan pasien post pemeriksaan
2. Kelebihan dan kekurangan dari Prosedur Pemeriksaan Digital subtraction Angiography (DSA) Vena Cerebral dengan akses Transradial pada kasus Cerebral Venous Thrombosis (CVT) adalah:
 - a. kelebihan waktu prosedur yang jauh lebih singkat, tingkat keberhasilan kateterisasi yang lebih tinggi, kualitas gambar yang lebih baik, segi imobilisasi pasien dan durasi rawat inap di rumah sakit yang lebih singkat.
 - b. Kekurangan saat pemeriksaan lewat akses transradial adalah saat memasukan kateter dari radialis ke subklavian kesulitan arah untuk membelokkan kateter ke otak, dan kadang arteri radialis tidak teraba dan pemilihan kateter pun bedah, untuk pemeriksaan dengan akses transradial biasanya memakai kateter simmon 2

DAFTAR PUSTAKA

- Asferie, W. N., & Goshu, B. (2022). Knowledge of pregnancy danger signs and its associated factors among pregnant women in Debre Tabor Town Health Facilities, South Gondar Administrative Zone, North West Ethiopia, 2019: Cross-sectional study. *SAGE Open Medicine*, 10. <https://doi.org/10.1177/20503121221074492>
- Aswad A, Abdullah B, T. D. (2018). Studi Quality Control (QC) Pesawat Fluoroscopy (Angiografi) di PT. Siloam Internasional Hospital Makassar menggunakan Multimeter RaySafe (X2) dan Black Piranha RTI. Positron.
- Dian F, Poedjomartono B, T. T. (2015). Analisis Keselamatan Radiasi Tindakan Radiologi Intervensional dan Kateterisasi Jantung Vaskuler di Cath-Lab Room RSUP Dr. Sardjito. *J Radiol Indones.*, 1(1).
- Qu, H., & Yang, M. (2020). Early imaging characteristics of 62 cases of cerebral venous sinus thrombosis. *Experimental and Therapeutic Medicine*, 5(1), 233–236.
- Susanti, I., & Dany, F. (2018). Teknologi Citra Medis Digital Subtraction Angiography (DSA) untuk Diagnostik dan Therapy Intervensi Penyakit Pembuluh Darah. *Jurnal Biotek Medisiana Indonesia*, 7, 9–18., 7, 9–18.
- Wiryaning Putri, K. Y., Adji, N. K., Purwandono, A., Yudha Nugraha, M., & Maula Zalfa El Hamzah, S. (2022). A Case Report Symptoms Improvement of Cerebral Venous Sinus Thrombosis. *Journal of Agromedicine and Medical Sciences*, 8(2), 16.
- Yudo Utomo, T. (2021). SEREBRAL DAN SPINAL DIGITAL SUBTRACTION ANGIOGRAPHY. *Jurnal Kedokteran Universitas Palangka Raya*, 9(1), 1232–1242.